

Slip DermaSilk® , un utile presidio terapeutico nel Lichen Scleroso Vulvare

Antonietta D'Antuono¹, Sara Bellavista¹, Francesca Negosanti¹, Stefania Zauli¹, Elena Baldi², e Annalisa Patrizi¹

¹Dipartimento di Medicina Interna, Geriatria e Nefrologia, Sezione di Dermatologia, Ospedale San'Orsola-Malpighi, Università di Bologna; e ²Dipartimento di Medicina e Salute Pubblica, Università di Bologna, Bologna, Italia

OBIETTIVO DELLO STUDIO

Valutare se gli slip DermaSilk, in pura fibroina di seta con trattamento antimicrobico permanente, possono essere uno **strumento coadiuvante nel trattamento del lichen scleroso vulvare (LS)**.

MATERIALI e METODI

- Studio randomizzato doppio cieco Slip DermaSilk vs Slip placebo in puro cotone
- Pazienti arruolate: **42 donne** (età media 51,5 anni) affette da Lichen Scleroso di lungo corso, da 6 mesi a 12 anni prima del consulto (**durata media = 2,8 anni**)
- **21 pazienti hanno utilizzato slip DermaSilk** (gruppo DS)
- **21 pazienti hanno utilizzato slip in cotone** (gruppo CT).

Entrambi i gruppi sono stati inoltre sottoposti a **trattamento standard** con corticosteroidi topici (clobetasolo propionato 0,05% unguento) ed emolliente a base di vitamina E.

Per ogni paziente, è stata riportata la valutazione dei segni obiettivi genitali e dei sintomi tipici del LS, dopo 1 mese e dopo 6 mesi dall'inizio dello studio.

Abstract redatto da Alpretec Srl – www.dermasilkintimo.com

Originale: "DermaSilk Briefs in Vulvar Lichen Sclerosus: An Adjuvant Tool" - pubblicato su Journal of Lower Genital Tract Disease 2011; Volume 15, Number 4: 287-291. American Society for Colposcopy and Cervical Pathology.

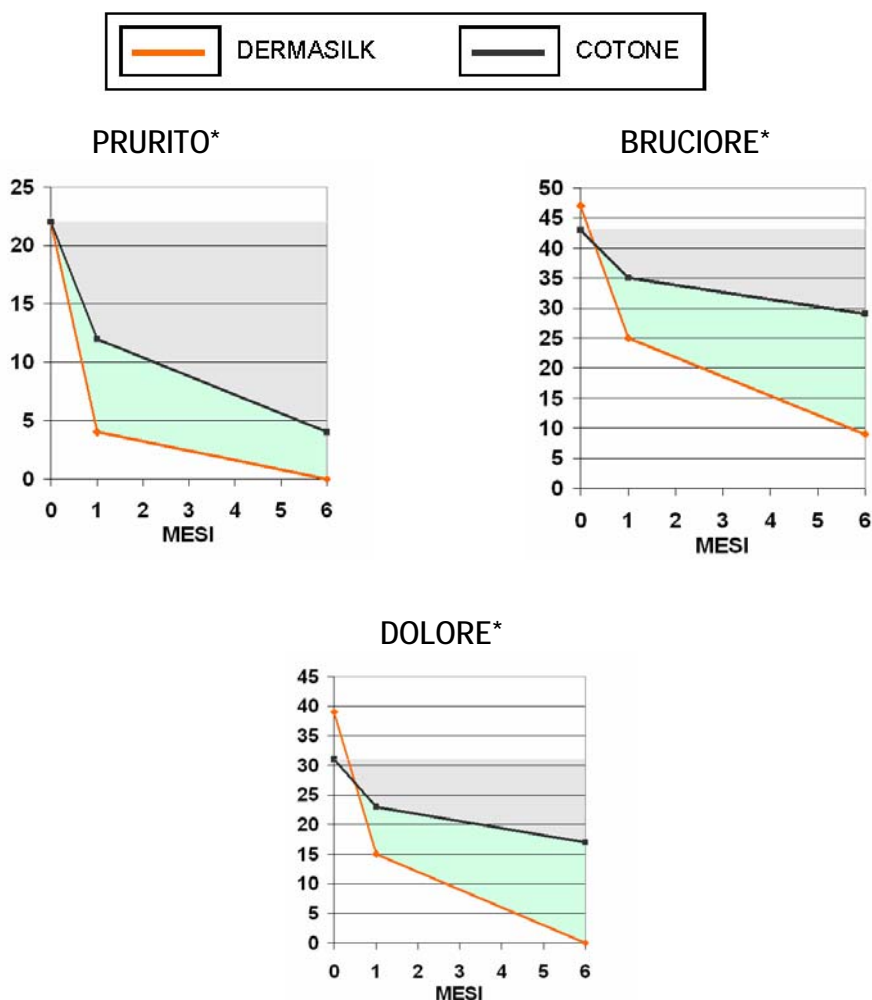
RISULTATI

Dopo sei mesi, tutte le pazienti hanno ottenuto un miglioramento, parziale o totale, della sintomatologia soggettiva e dei segni obiettivi.

- Nelle pazienti del gruppo DS il miglioramento è stato molto più ampio e rapido per i sintomi di **prurito** (Fischer exact test, $p < .05$), **irritazione**, **bruciore** e **dolore** (Fischer exact test, $p < .0001$) come si evince dai grafici e dalla tabella successiva.
- Per quanto riguarda l'esame obiettivo, la differenza più significativa tra il gruppo DS e il gruppo CT si è evidenziata per l'eritema (Fischer exact test, $p < 0.05$). Nei sei mesi dello studio, nel gruppo DS le pazienti con eritema sono passate da 21 a 9 mentre nel gruppo CT da 21 a 19.

I grafici mostrano la diminuzione del punteggio totale di severità del prurito, del bruciore, del dolore nel gruppo DS e nel gruppo CT.

In grigio gli effetti della terapia standard in combinazione agli slip in cotone, in verde il miglioramento dovuto all'azione dell'intimo DermaSilk.



* Grafici tratti dal Poster di presentazione dello studio - 84° Congresso Nazionale SIDeMaST; Firenze 10-13 giugno 2009

Abstract redatto da Alpretec Srl – www.dermasilkintimo.com

Originale: "DermaSilk Briefs in Vulvar Lichen Sclerosus: An Adjuvant Tool" - pubblicato su *Journal of Lower Genital Tract Disease* 2011; Volume 15, Number 4: 287-291. American Society for Colposcopy and Cervical Pathology.

**CONFRONTO – DermaSilk® versus Cotone:
numero di pazienti che riferivano ancora i sintomi iniziali alla fine dello studio**

<u>SINTOMI</u>	GRUPPO DERMASILK		GRUPPO COTONE		P (Fischer test)
	Numero Pazienti all'inizio dello studio (baseline)	Numero Pazienti dopo 6 mesi	Numero Pazienti all'inizio dello studio (baseline)	Numero Pazienti dopo 6 mesi	
<i>PRURITO</i>	13	0	14	4	p < 0,0001
<i>DOLORE</i>	20	0	19	16	p < 0,0001
<i>BRUCIORE</i>	21	9	21	21	
<i>DISPAREUNIA</i>	20	9	16	16	
<u>SEGNI OBIETTIVI</u>					
<i>ERITEMA</i>	21	9	21	19	p < 0,05

CONCLUSIONI

“In questo studio, il tessuto DermaSilk è sembrato un utile strumento aggiuntivo al trattamento topico per ottenere un migliore e più rapido controllo dei sintomi nelle pazienti con LS. DermaSilk interviene riducendo al minimo l'irritazione di pelle e mucose, spesso causate da altri tessuti realizzati con fibre più ruvide, e mantenendo un equilibrio stabile di acqua e temperatura grazie alle sue capacità igroscopica e termoregolatrice. Sono queste proprietà che lo qualificano come uno strumento aggiuntivo opportuno nel trattamento del LS”.

Abstract redatto da Alpretec Srl – www.dermasilkintimo.com

Originale: “DermaSilk Briefs in Vulvar Lichen Sclerosus: An Adjuvant Tool” - pubblicato su Journal of Lower Genital Tract Disease 2011; Volume 15, Number 4: 287-291. American Society for Colposcopy and Cervical Pathology.